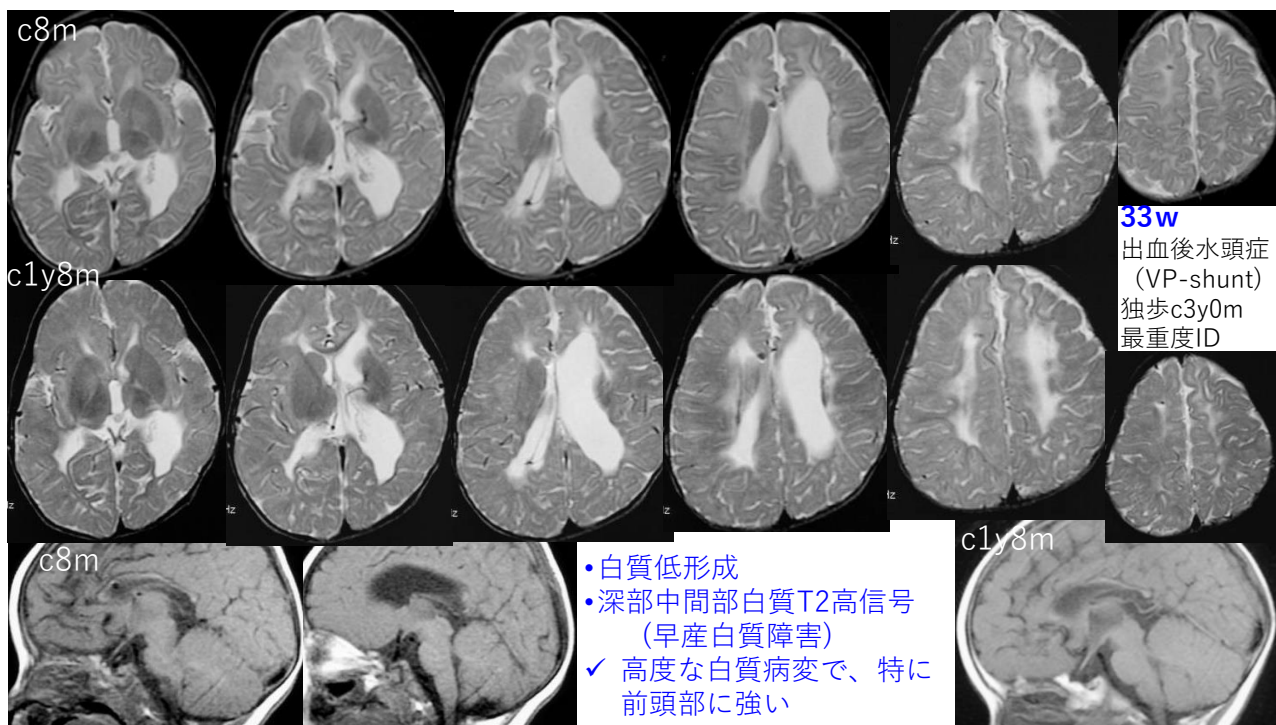


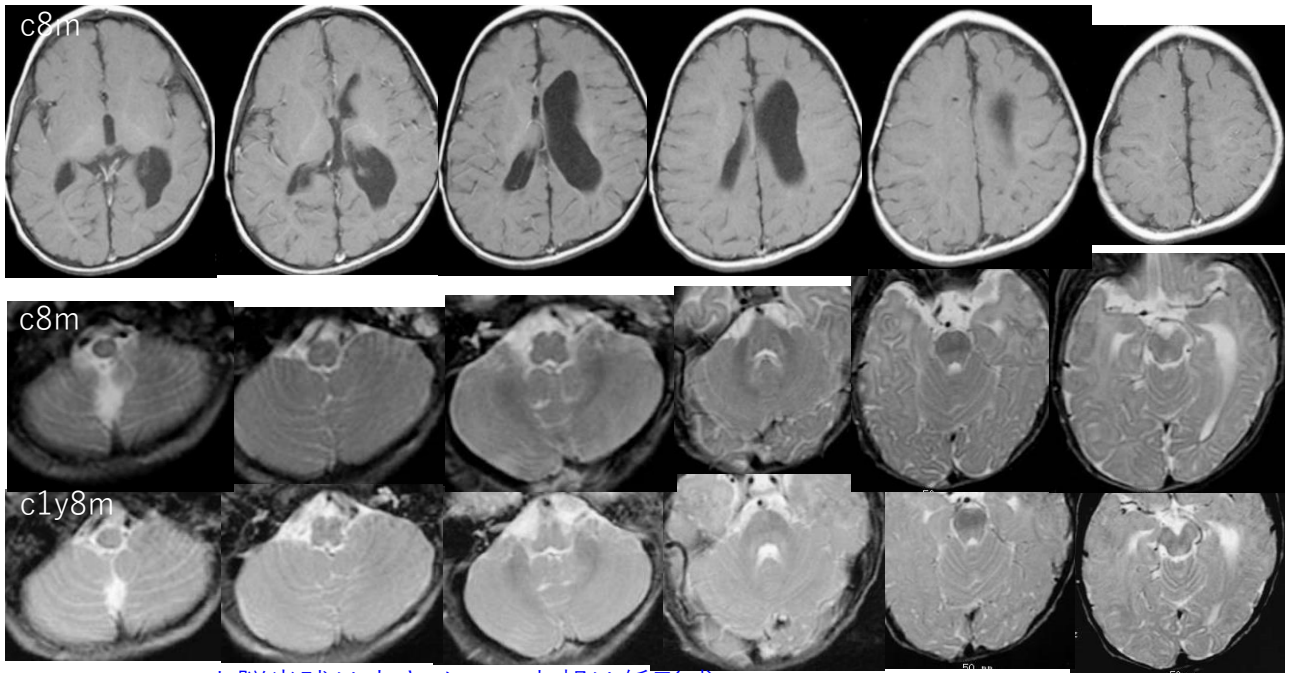
早産脳室内出血の運動障害

横地健治

1

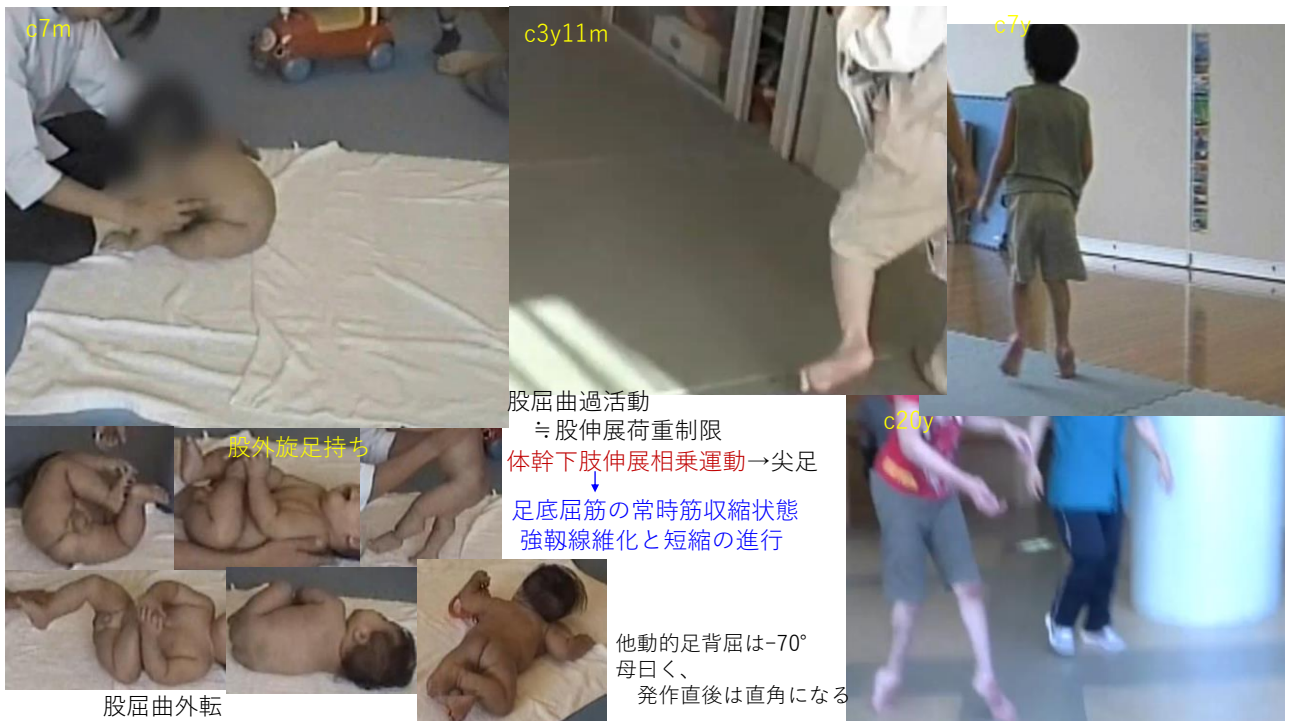

2

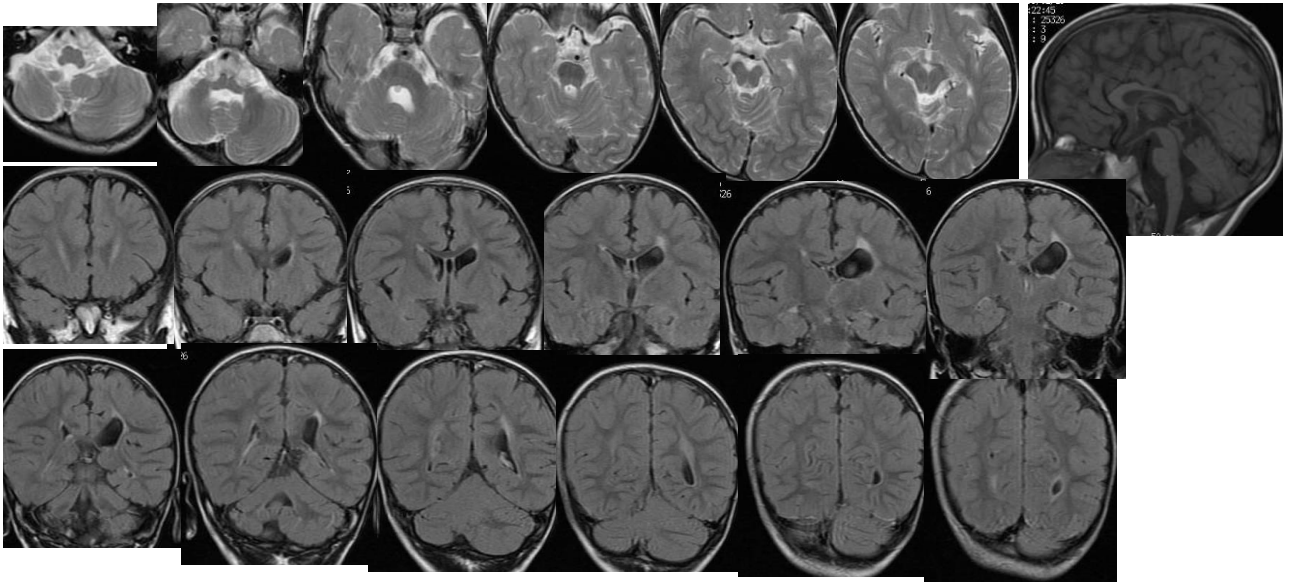


・小脳半球は大きめ ・虫部は低形成

3



4



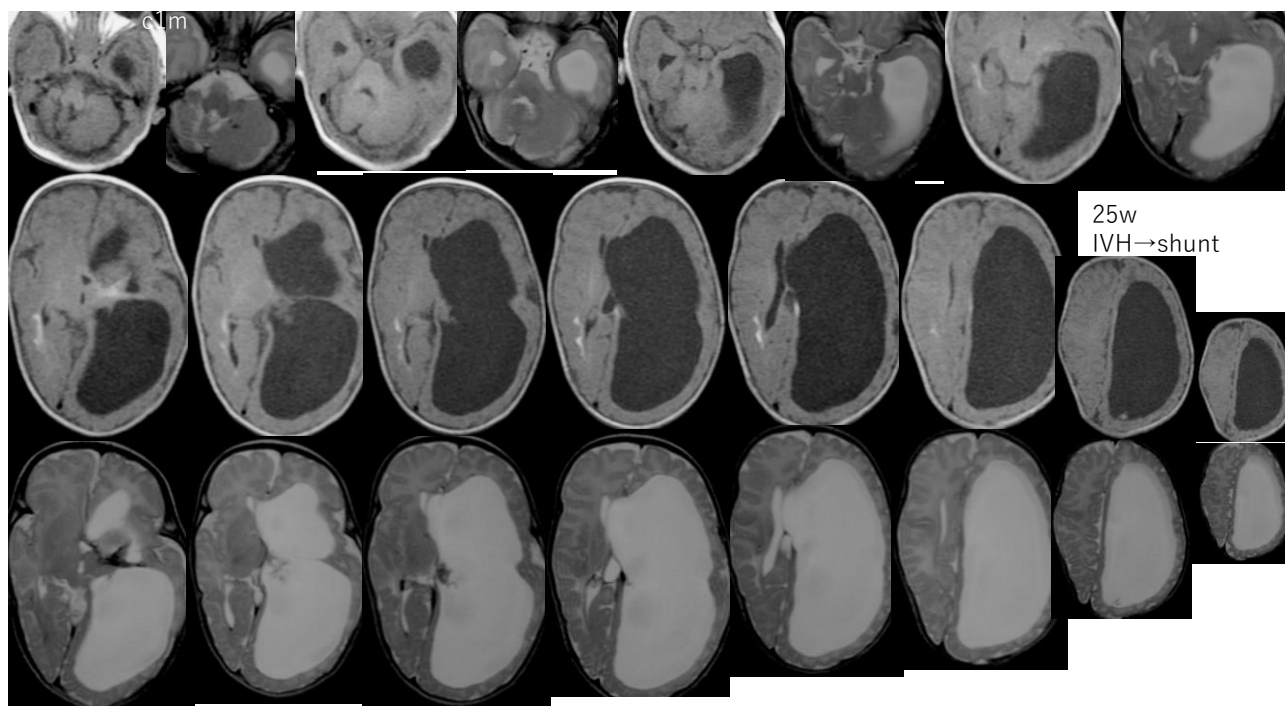
白質障害
小脳障害 一次性障害 + crossed cerebellar diaschisis

視覚と小脳は

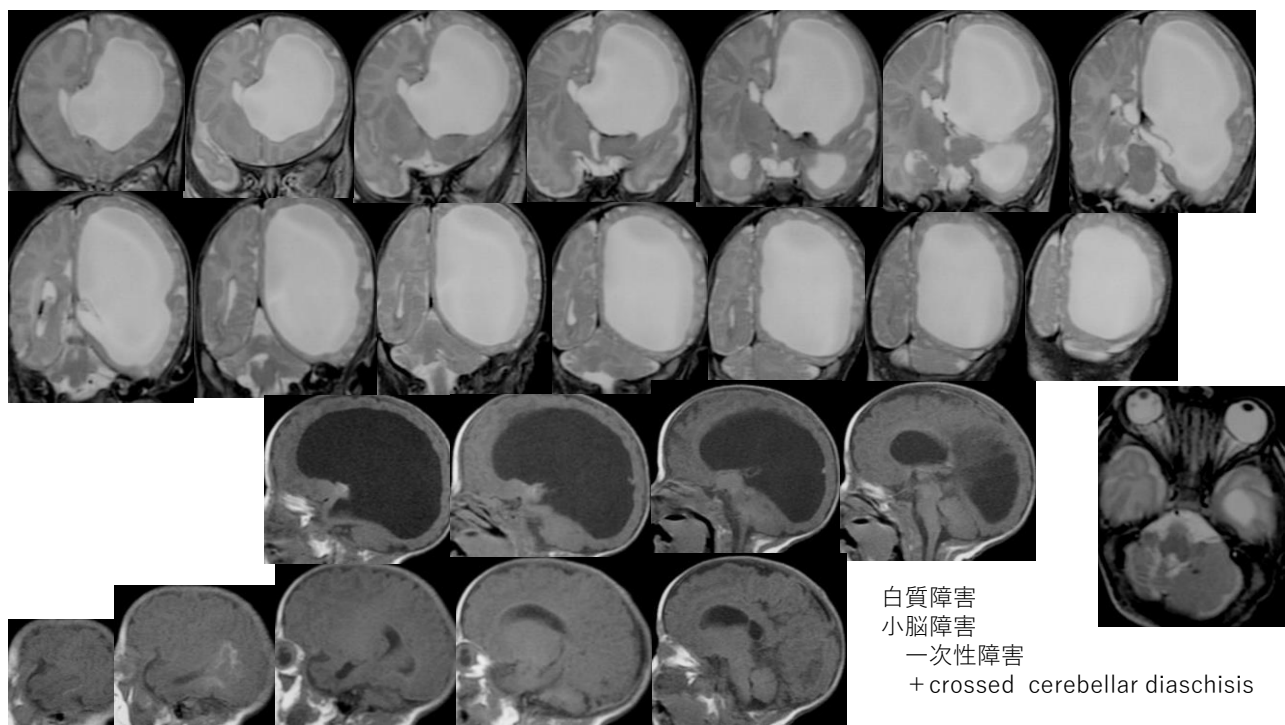
7



8



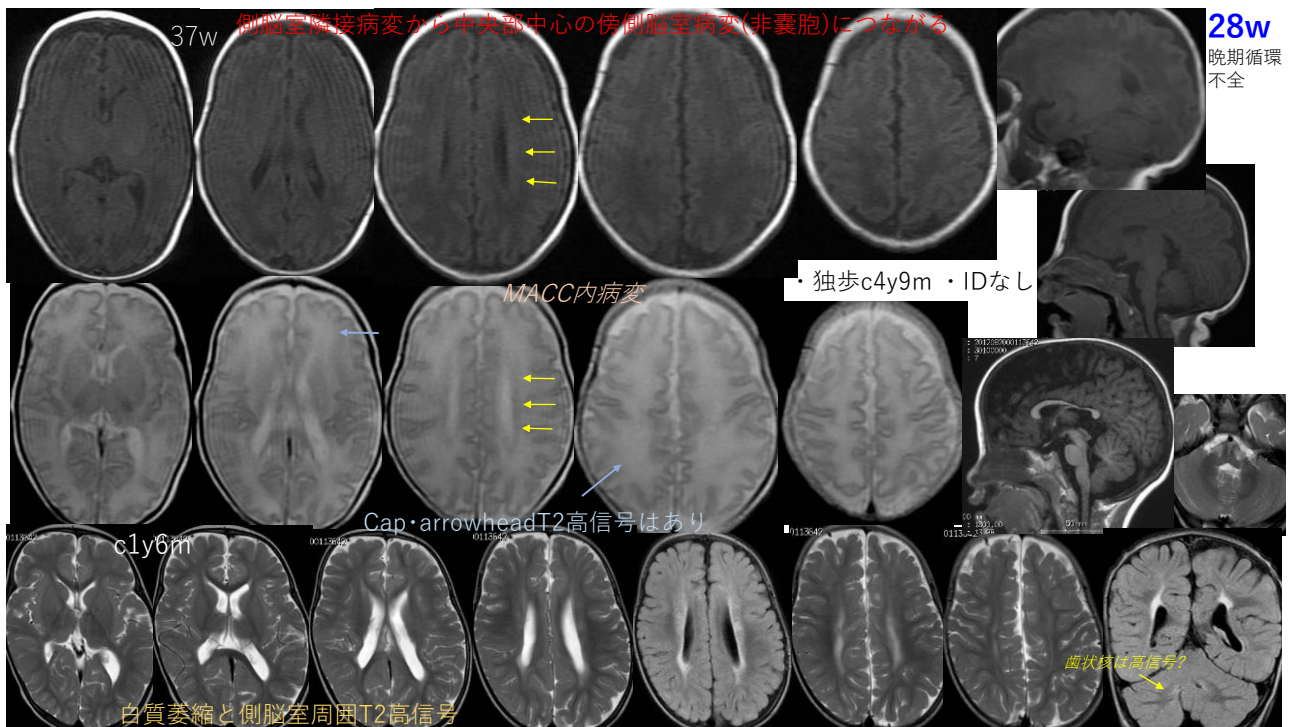
9



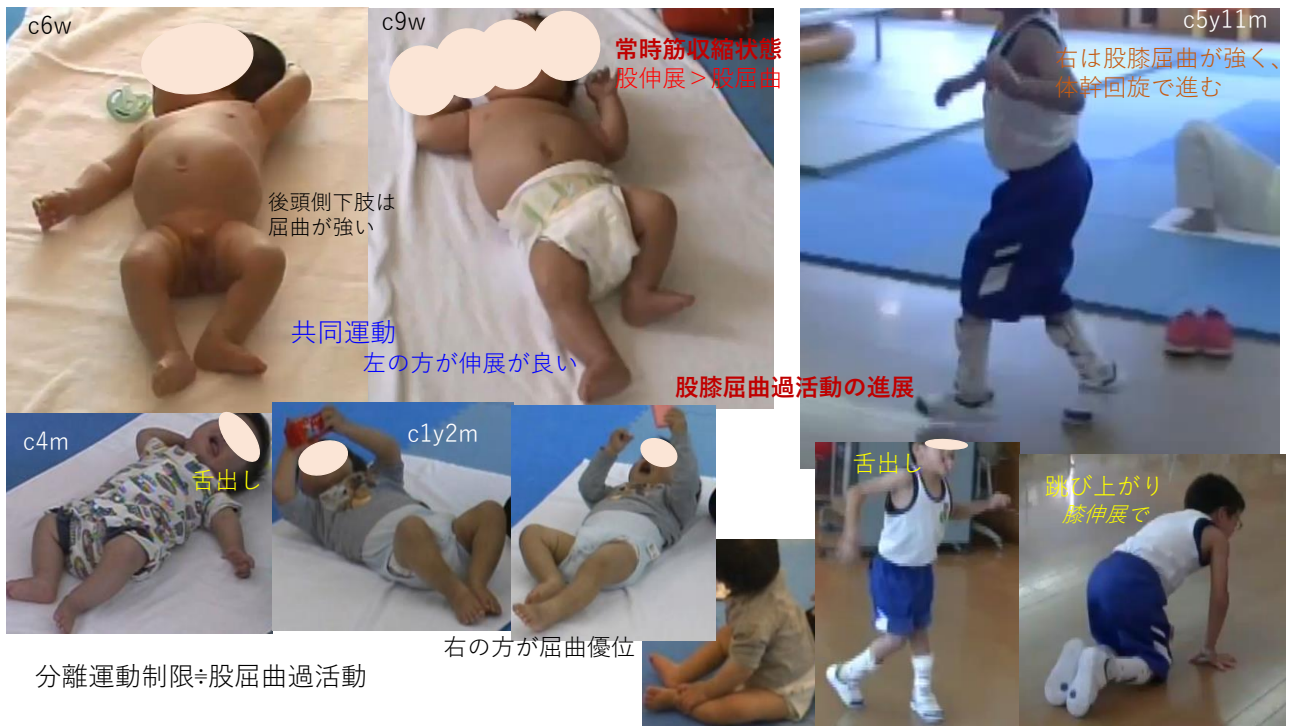10



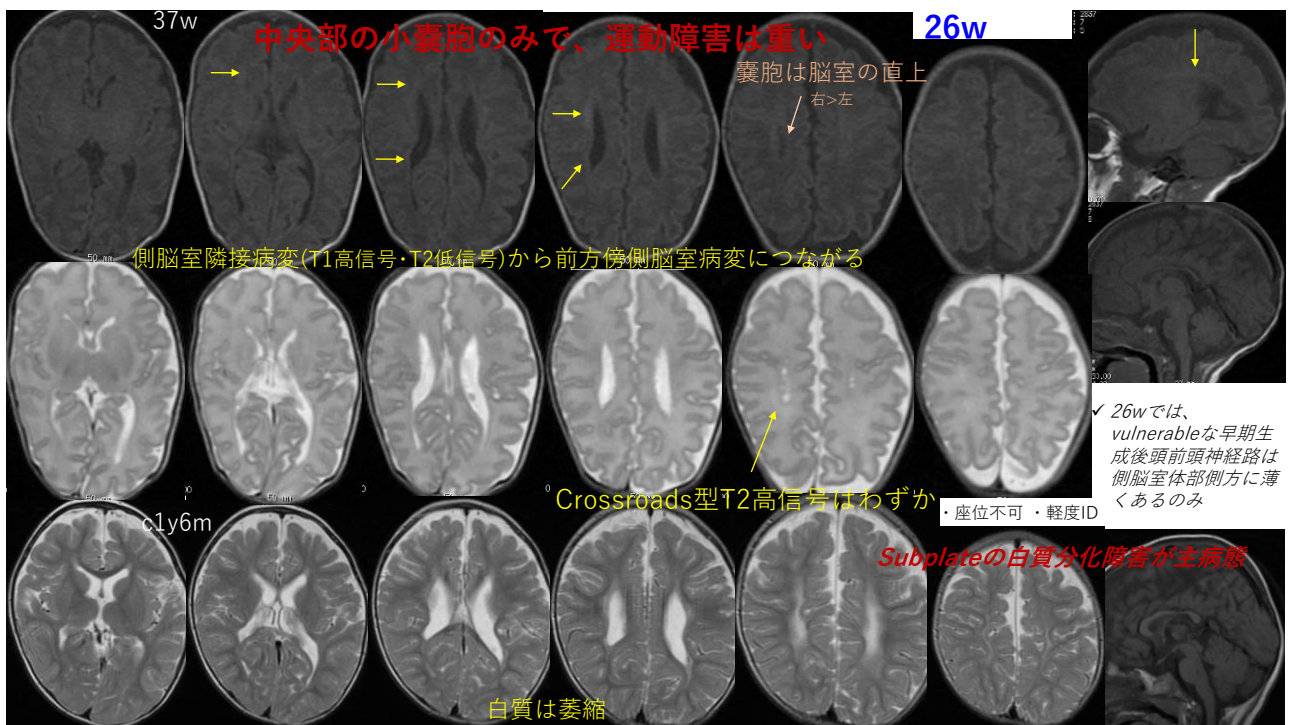
11



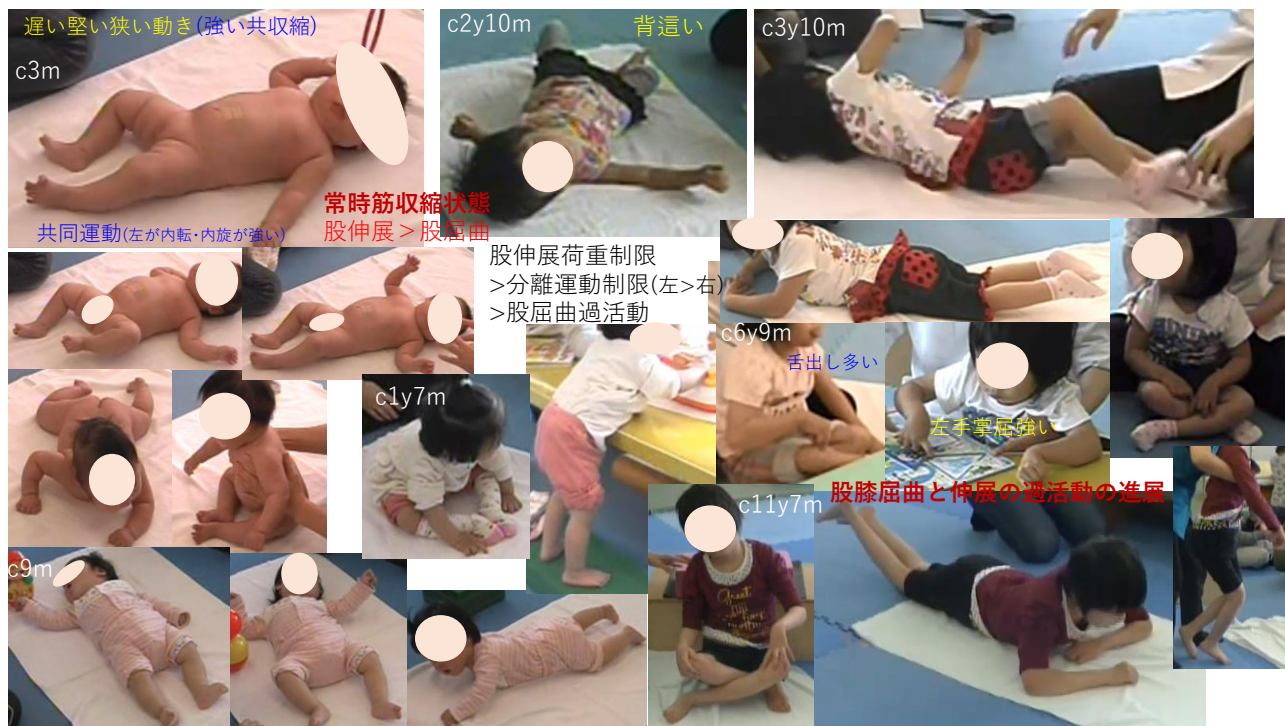
12



13



14



15

筋過活動の見直し

- 分離運動制限
- 股屈曲過活動の共収縮
- 常時筋収縮状態
 - ・ 股屈曲型
 - ・ 股伸展型
- 体幹下肢伸展相乗運動
- 交感神経過活動型持続的筋収縮状態
(反復増悪性持続的筋過活動状態または全身性伸展過活動)

16

常時筋収縮状態の二分

- 脳性運動障害タイプの要素としての常時筋収縮状態
- 脳内運動ネットワークの廃絶に続発する常時筋収縮状態
発現抑制されたネットワークの開放

- 股屈曲過活動 with 常時筋収縮状態 股屈曲型
- 股伸展荷重制限
- 分離運動制限 with 常時筋収縮状態 股屈曲型 < 股伸展型
- 共収縮制御障害

➤ 続発進行性常時筋収縮状態

- 股屈曲・膝屈曲・足背屈外反
 - ・ 股屈曲・膝屈曲・足底屈 ・ 股屈曲・膝伸展
- 股伸展・膝伸展・足底屈内反
 - ・ 股伸展・膝伸展・足背屈 ・ 股伸展・膝屈曲

× 体幹下肢伸展相乗運動