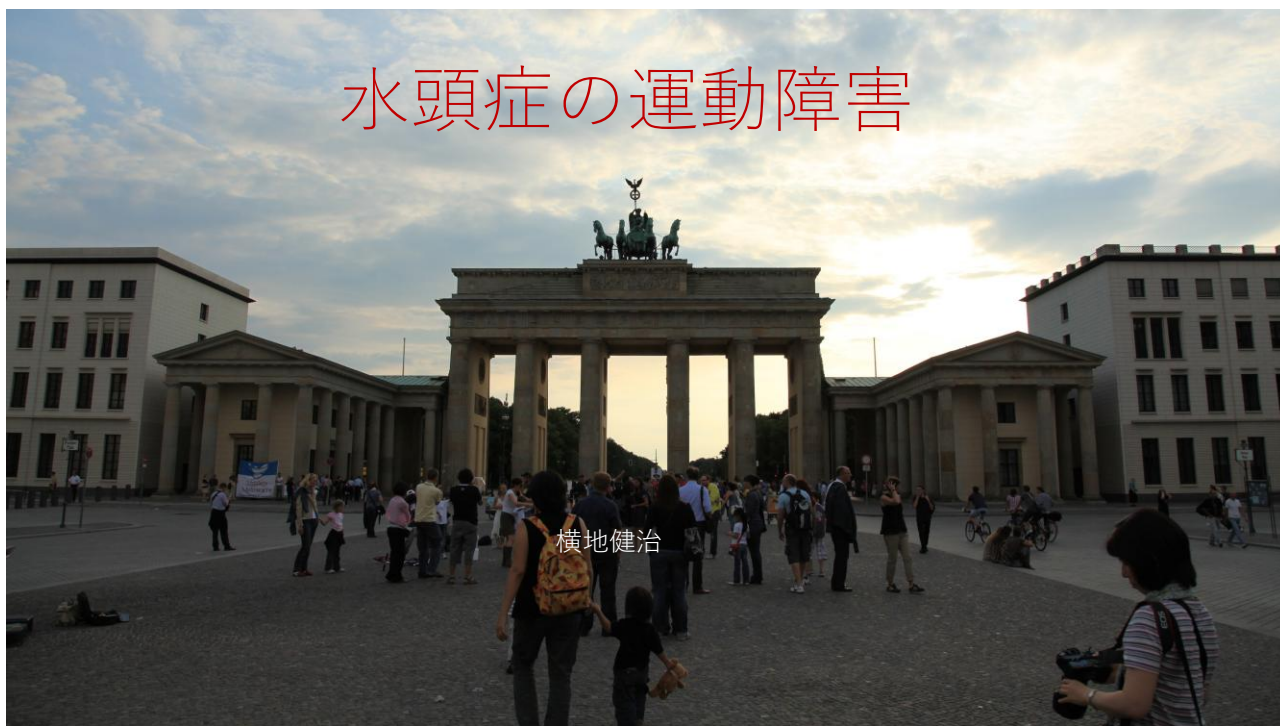

水頭症の運動障害



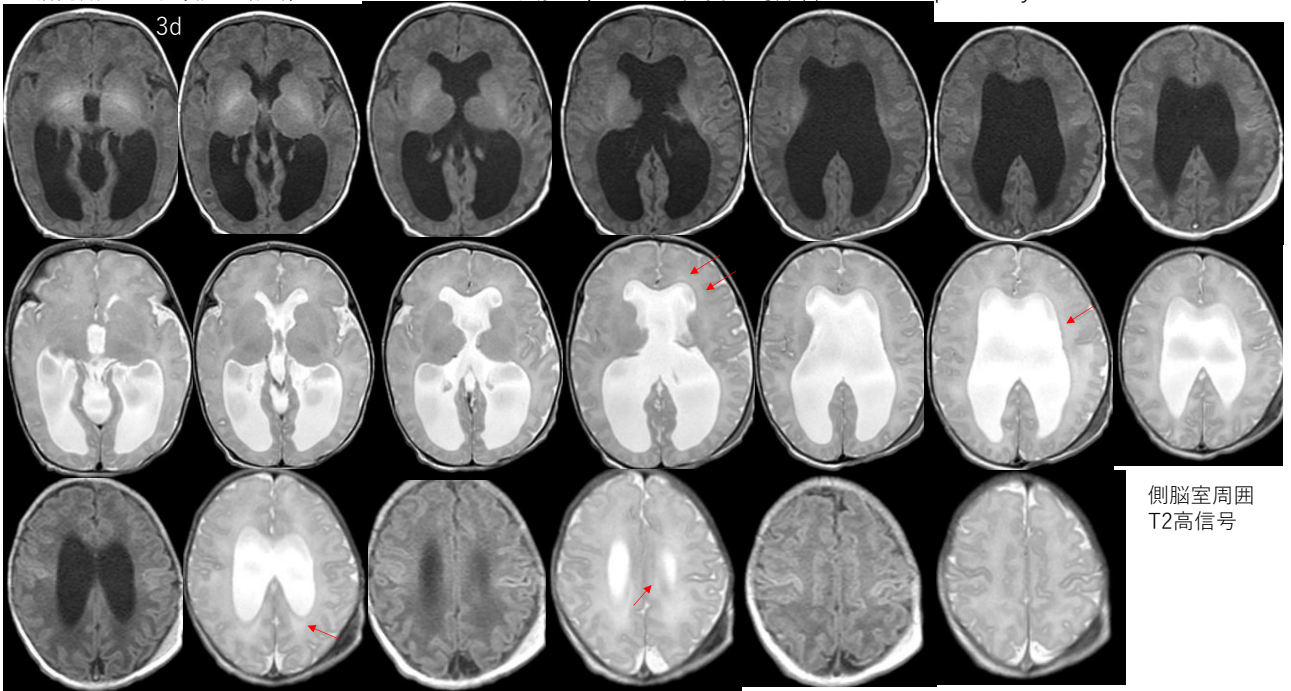
1

水頭症の脳病変

- 髄液流通障害を併存する脳分化の障害
- 併存する胎生期脳損傷
- 髄液流通障害による脳損傷 * 広汎な側脳室周囲白質病変
- シャント手術により脳損傷
- シャント合併症による脳損傷 * 髄膜炎 * シャント不全

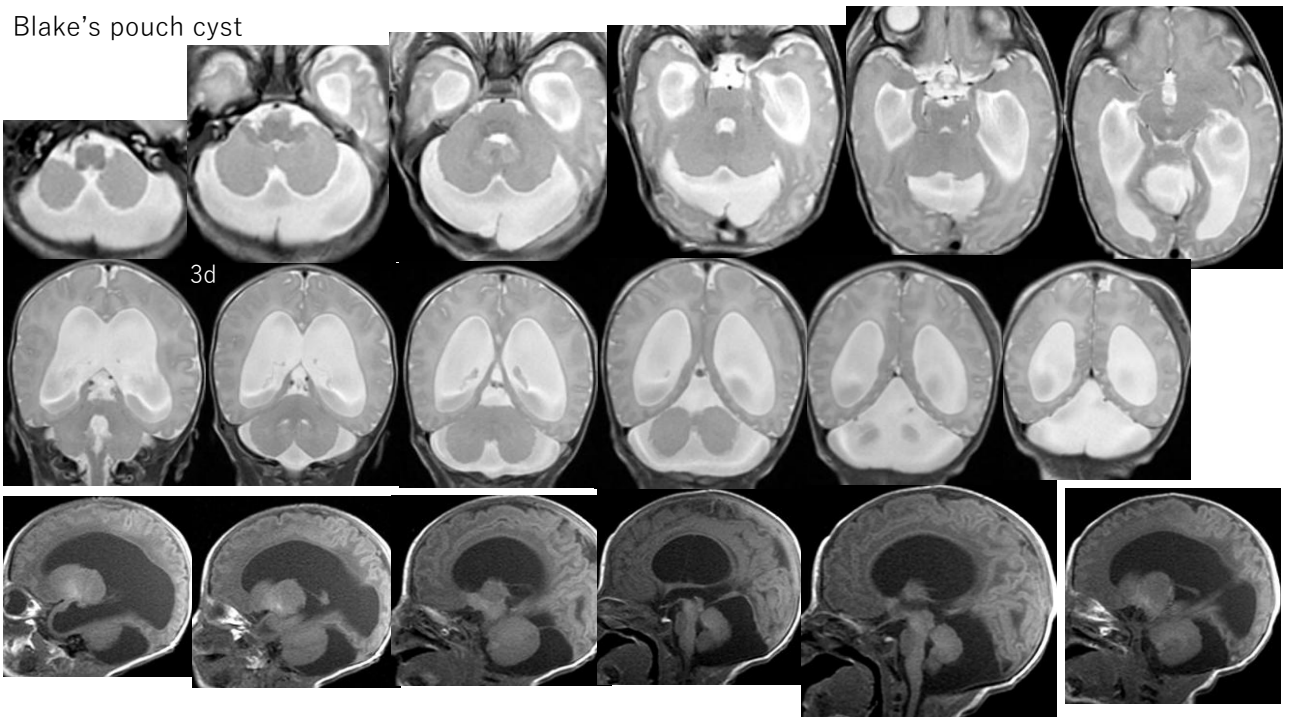
2

・胎児期から水頭症の診断 ・4mにVP shunt ・独歩 2y0m ・軽度知的障害 Blake's pouch cyst



3

Blake's pouch cyst

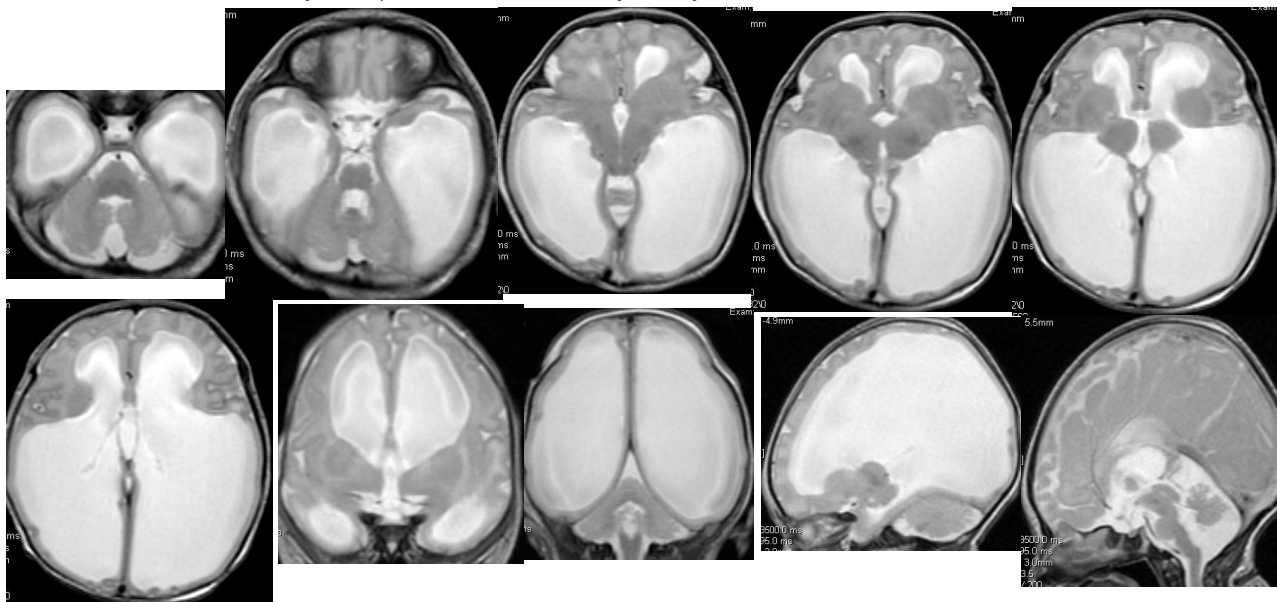


4

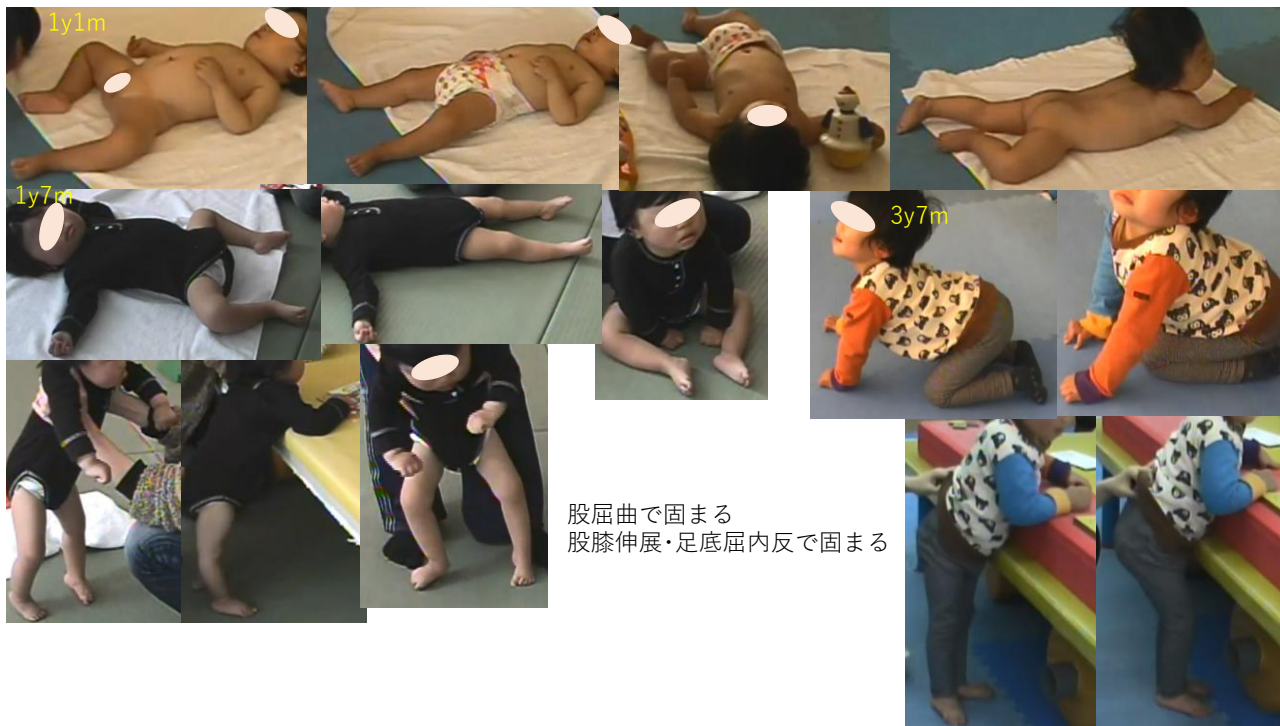

5

胎児期水頭症・X-linked hydrocephalus・つたい歩き 2y6m (3y8mで終診)・中等度知的障害

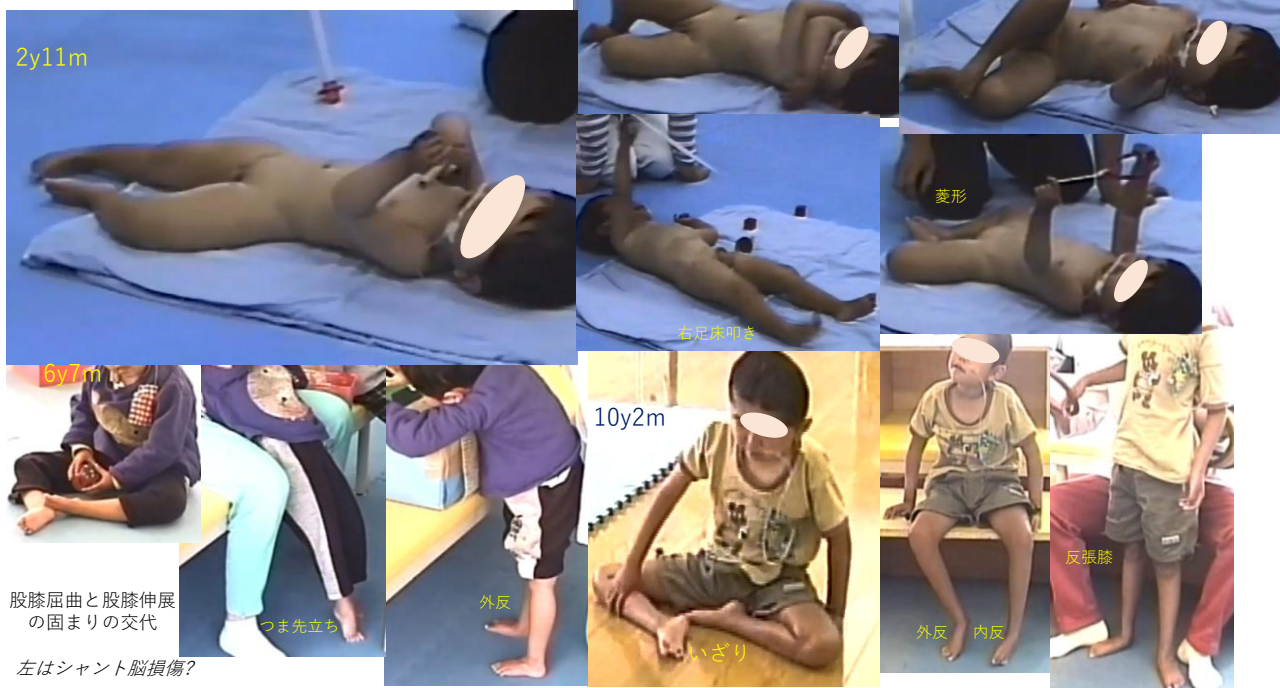


6



7

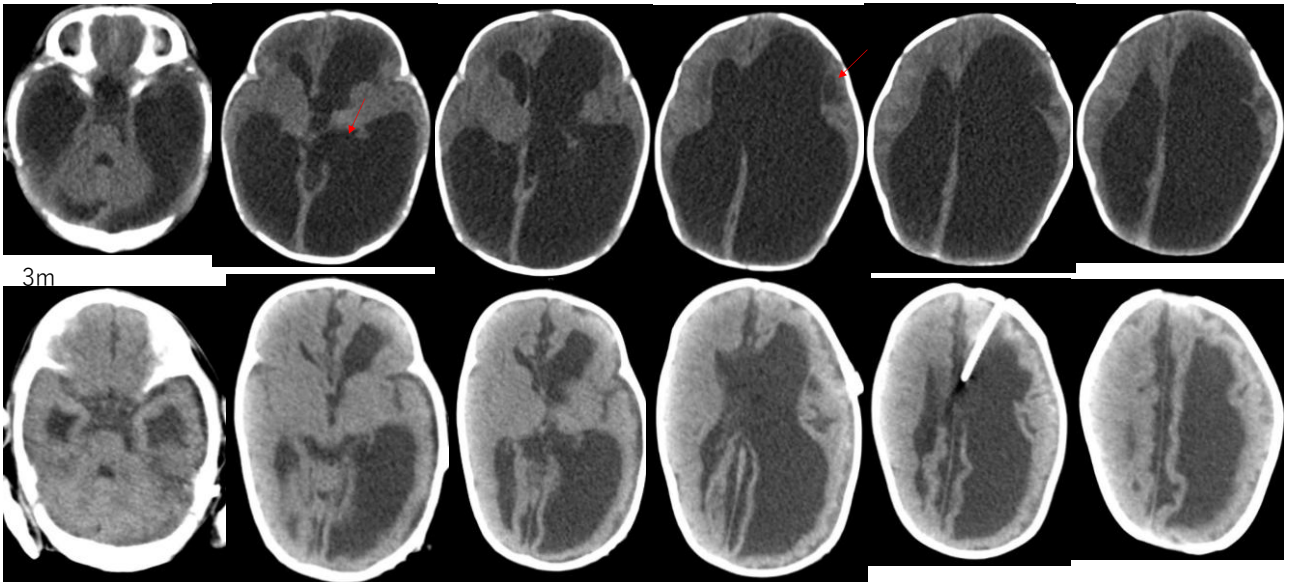
先天性水頭症



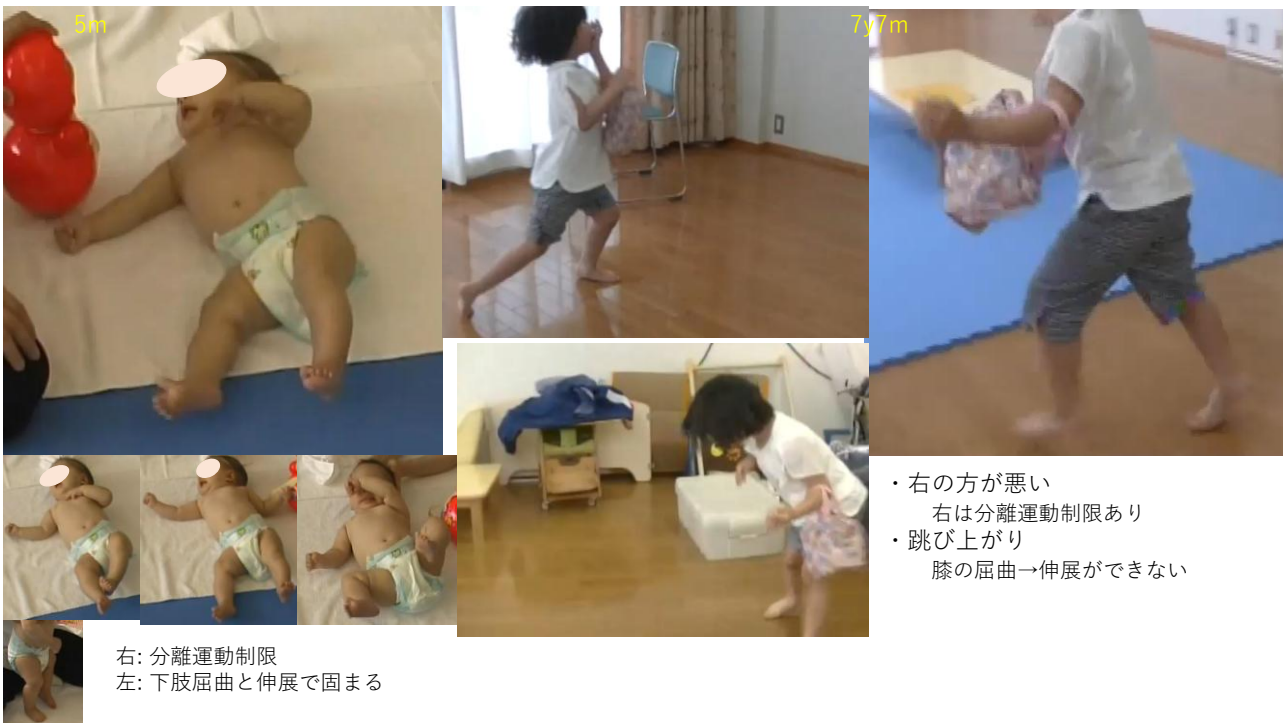8

- ・胎児期より水頭症の診断 ・ 37w ・ VP shunt ・ 独歩2y6m 不安定で、跳びたがる、走りたがる
- ・ 軽度知的障害

0d

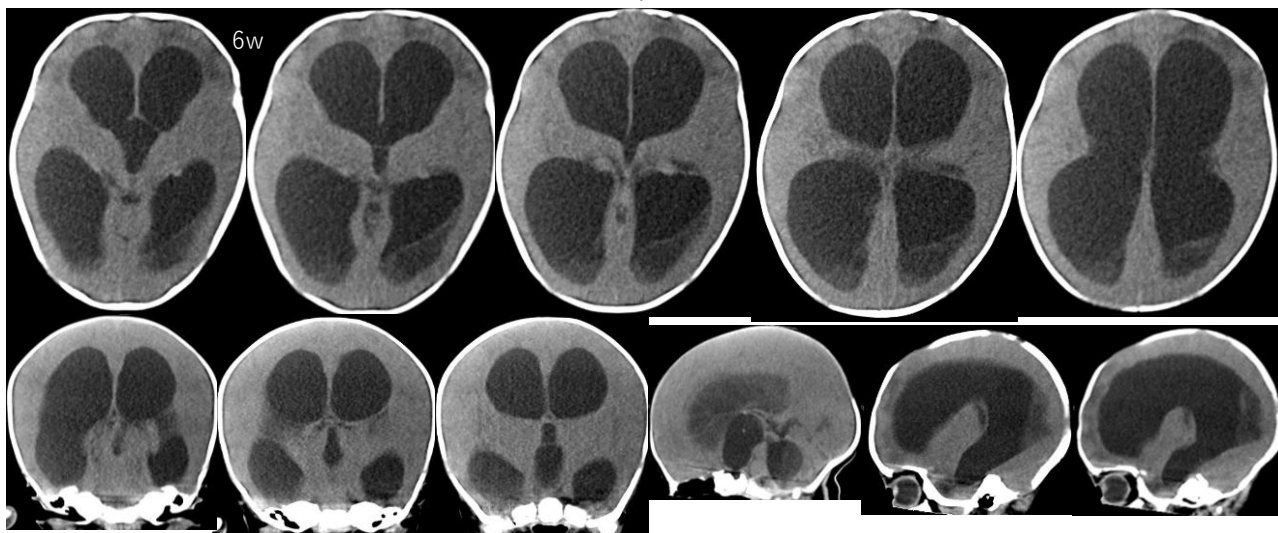


9



10

周生期著変なし。1mで脳室内出血後(両側視床出血か)の水頭症水頭症が診断され、VPシャント施行。シャント感染・嚢胞により多数の手術を施行。左上肢運動が多い(右麻痺)。つたい歩き3y4m、独歩は未。中等度知的障害。



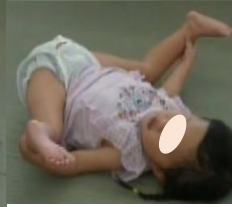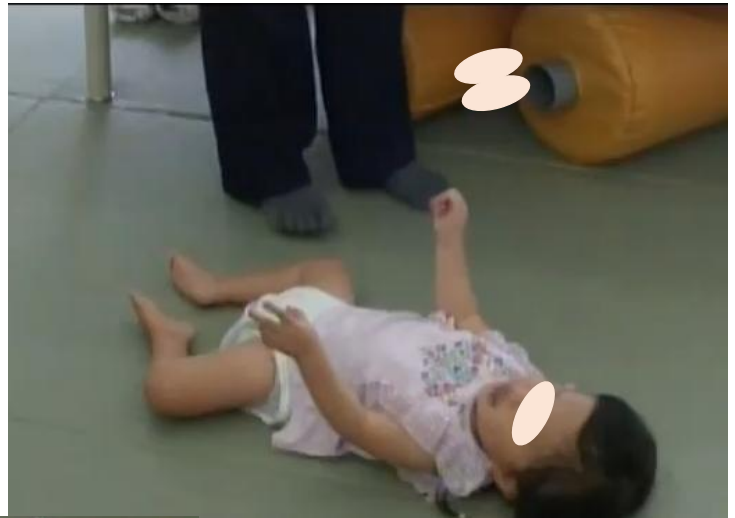11



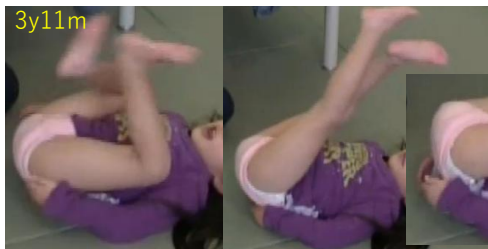12




2y4m



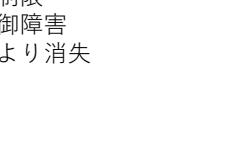
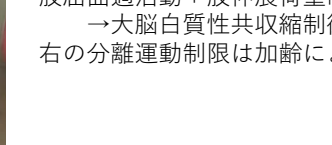
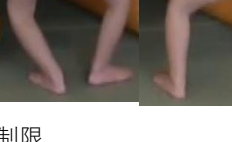
13



3y11m



股屈曲時股外転
・大腿筋膜張筋



股屈曲過活動＋股伸展荷重制限
→大脳白質性共収縮制御障害
右の分離運動制限は加齢により消失

14